<u>Тема:</u> Лечение хирургических заболеваний головы и шеи.

1.Виды врожденной хирургической патологии головы, шеи и полости рта.

Водянка головного мозга (гидроцефалия)— избыточное накопление цереброспинальной жидкости в желудочках мозга и в подпаутинном пространстве. Врожденная водянка мозга часто сочетается с другими пороками развития — «заячьей губой», мозговой грыжей, уродствами конечностей. При осмотре выявляется, что ребенок не может самостоятельно удерживать увеличенную в размерах голову с высоким сводом черепа и непропорционально малым лицевым скелетом. При пальпации обнаруживают, что кости черепа истончены, швы между ними раздвинуты, роднички расширены и не пульсируют.

Для *диагностики* водянки головного мозга используют энцефало- и вентрикулографию. При пневмоэнцефалографии можно определить уровень препятствия в ликворной системе мозга. Вентрикулография после введения воздуха в желудочек мозга показывает, что боковые желудочки сильно растянуты и содержат до 1 л жидкости (норма 30—40 мл).

Лечение любых форм водянки головного мозга только хирургическое и направлено на создание анастомоза для сброса избытка жидкости в свободную брюшную полость или мочевыводящую систему организма.

Расщелина верхней губы (заячья губа) клинически проявляется по-разному: от маленьких втягиваний на крайней кайме губ до полной сквозной щели, иногда сообщающейся с полостью носа.

Наличие расщелины верхней губы, помимо выраженного обезображивания, имеет ряд тяжелых последствий, в том числе невозможность грудного кормления. Во всех случаях выявления данной патологии показано оперативное *лечение',* его проводят во 2-й половине первого года жизни. Для устранения подобного врожденного дефекта разработаны различные варианты пластических операций с хорошими косметическими и функциональными отдаленными результатами.

Незаращение твердого и мягкого нёба (волчья пасть) с первых дней жизни ребенка обусловливает в первую очередь расстройства питания, дыхания и речи. У детей с подобными врожденными дефектами затруднен акт глотания; попадание пищи в верхние дыхательные пути обусловливает постоянные воспалительные процессы в трахео-бронхиальных путях. На 2-м году жизни выявляются расстройства речи. Это заставляет использовать при кормлении и разговоре пластиковые обтураторы нёба. В связи со спецификой развития лицевого костного скелета оперативные вмешательства с целью пластического закрытия нёба рекомендуется осуществлять в 10—11-летнем возрасте.

Макростомия — врожденное незарашение угла рта в виде щели, идущей от угла рта на щеку и доходящей до мышц. Представляя собой явный косметический дефект, данная

аномалия сопровождается постоянным слюнотечением.

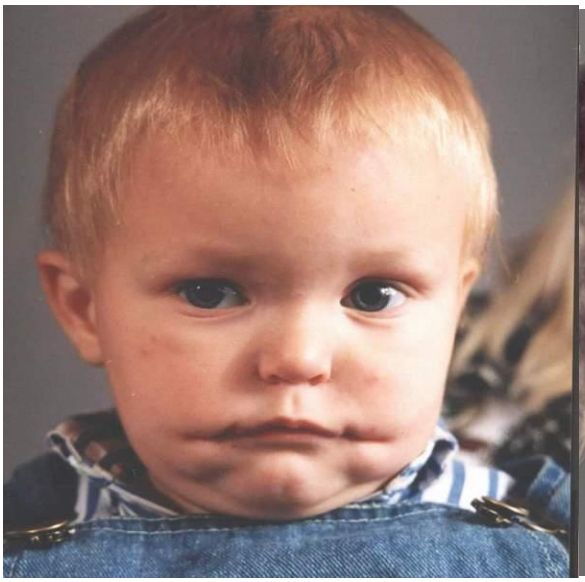

Колобома в виде косой боковой щели соединяет внутренний угол глаза и верхнюю губу. Возможны различные варианты подобной аномалии; так, имеющаяся щель может на всем протяжении разделять ткани и даже проникать в полость рта.

Макростомия и колобома подлежат только хирургическому *лечению,* которое проводят вскоре после рождения ребенка.

Кривошея – стойкое вынужденное наклонное положение головы, которое может быть обусловлено различными патологическими процессами в тканях шеи, расположенных по соседству *с* грудиноключично-сосцевидной мышцей.

Наиболее часто встречается так называемая мышечная кривошея. Это врожденное заболевание обусловлено рубцовым перерождением и укорочением грудиноключично-сосцевидной мышцы. У больного голова наклонена вбок, ухо приближено к плечу, подбородок — к грудине, грудиноключично-сосцевидная мышца укорочена и выступает в виде натянутого тяжа. На рентгенограммах шейного отдела позвоночника выявляется искривление с выпуклостью в здоровую сторону, а в грудном отделе — компенсаторный сколиоз с выпуклостью в противоположную сторону. С возрастом эти изменения прогрессируют. Консервативное *лечение* массажем, гипсовыми повязками допустимо только при легком течении патологии у детей раннего возраста. Наиболее надежно оперативное лечение. Операция заключается в пересечении (а в особо тяжелых случаях — в иссечении) рубцовоизмененной мышцы. Иссекают всю рубцово-перерожденную мышцу и фасции, составляющие ложе этой мышцы, до полного освобождения движений головы и шеи в обратную сторону. После операции на голову накладывают гипсовую повязку с гиперкоррекцией и наклоном головы в здоровую сторону.

Врожденные (бранхиогенные) кисты шеи. Различают срединные и боковые кисты шеи. Срединные кисты располагаются по средней линии и связаны с телом подъязычной кости; боковые располагаются сбоку между средней линией шеи и медиальным краем грудиноключично-сосцевидной мышцы. Боковые кисты связаны с большими рогами подъязычной кости и боковой стенкой глотки в области грушевидной ямки.

Содержимое кист представлено слизистой жидкостью, а стенки их выстланы цилиндрическим мерцательным эпителием.

Бранхиогенные кисты образуются у людей молодого и среднего возраста. Кожа над ними не изменена; в размерах они увеличиваются медленно. Бранхиогенные кисты необходимо дифференцировать от увеличенных лимфатических узлов и опухолей шеи. Они отличаются медленным развитием, длительным и бессимптомным течением и эластической консистенцией. Кисты шеи больших размеров дают симптом флюктуации, при их пункции получают слизистую жидкость.

Кисты шеи подлежат полному удалению, так как при сохранении части стенки кисты остается свищ, и может потребоваться повторное оперативное вмешательство.

Бранхиогенные (боковые и срединные) свищи шеи образуются после прорыва через кожу нагноившейся кисты шеи.

Боковые свищи шеи располагаются по медиальному краю грудиноключично-сосцевидной мышцы, срединные — по средней линии шеи от яремной ямки до тела подъязычной кости. Свищи открываются обычно точечным отверстием на коже шеи, по которому постоянно выделяется небольшое количество мутной слизистой жидкости.

От свищей, развившихся после прорыва нагноившихся лимфатических узлов, бранхиогенные свищи отличаются отсутствием инфильтрата и увеличенных лимфатических узлов.

Лечение свищей исключительно оперативное. Во избежание рецидива свища его стенки должны быть иссечены полностью, чему помогает предварительное введение в него раствора метиленового синего.

Врожденный стеноз трахеи обусловлен наличием перепончатой складки, чаще располагающейся на границе гортани и трахеи. Главным симптомом является в той или иной степени затрудненное хрипящее дыхание. При выраженном стенозе подобное дыхание слышно даже на расстоянии. Продолжительное существование стеноза вызывает

задержку физического и психического развития ребенка. В большинстве случаев диагноз не представляет сложностей; окончательно характер патологии подтверждается при бронхоскопии.

Лечение подобной патологии, как правило, консервативное. Оно заключается в разрыве перепончатой складки торцевой частью бронхоскопа. Лишь в отдельных случаях, связанных *с* повышенной эластичностью складки, необходимо ее иссечение с помощью электрохирургических эндоскопических методов.

Врожденный пищеводно-трахеальный свищ представляет собой короткий и широкий свищевой ход, расположенный на уровне VII шейного позвонка, соединяющий просвет пищевода и трахеи. Наличие свищевого хода обусловливает постоянное наличие у ребенка аспирационной пневмонии. При широких свищах кормление ребенка сопровождается приступами кашля и дыхательной недостаточностью.

Свищевой ход выявляется при рентгенологическом исследовании пищевода с жидким контрастным веществом, а затем подтверждается эзофагоскопией. *Лечение* врожденного пищеводно-трахеального свища хирургическое. Оно заключается в пересечении свищевого хода и адекватном восстановлении наружных слоев пищевода и трахеи. В отдельных случаях измененные участки обоих органов резецируют и восстанавливают их целостность.

Врожденное расширение пищевода (ахалазия) обусловлено нарушением двигательной координации пищевода, выражающимся в недостаточном расслаблении нижнего сегмента пищевода.

Клинические проявления данной патологии характеризуются нарастающей дисфагией, тупыми болями за грудиной, одышкой и рвотой съеденной пищей.

Диагностика основывается на контрастном рентгенологическом исследовании, при котором отмечается снижение перистальтики пищевода, а контрастный препарат через нижний сегмент пищевода поступает очень узкой струей. В ряде случаев отмечается анти-перистальтика пищевода с забросом содержимого в верхние его отделы.

Для *лечения* начальных стадий ахалазии применяется инструментальное расширение с помощью бужей различной конструкции. При компенсаторном расширении проксимальных отделов пищевода больным сданной патологией показано оперативное лечение, направленное на пластическое расширение суженного сегмента путем создания обходного анастомоза между расширенной частью пищевода и желудком. В далеко зашедших стадиях ахалазии более радикальной является резекция суженной части пищевода с последующим пищеводно-желудочным анастомозированием.

2. *Гнойно-воспалительные заболевания лицевой области.*

Фурункулы и карбункулы. Фурункулы чаще всего локализуются в области верхней губы, носа, подбородка, височных областях, карбункулы — в области верхней губы, подбородка, затылка.

Клиническая картина. Локализация фурункулов и карбункулов на лице опасна возможностью развития осложнений: флебитов, тромбофлебитов лицевых вен с распространением на вены глазницы, через венозные анастомозы на мозговые оболочки и область пещеристого синуса. Развиваются септикопиемия, гнойный менингит, тромбоз пещеристого синуса. Состояние пациентов при этом резко ухудшается, температура тела повышается до 40 °С, появляются сильная головная боль, бред, рвота, отек вокруг

глазницы, экзофтальм. Развитие осложнений провоцирует попытка выдавить фурункул, несоблюдение гигиены, позднее обращение. Способствуют развитию осложнений сеть анастомозов между венами лица и мозга, подвижность мимической мускулатуры.

Тактика. При локализации фурункулов и карбункулов на лице пациента необходимо госпитализировать в гнойное хирургическое отделение, в области носа — в ЛОР-отделение.

Лечение. Назначают антибиотики, повязки с гипертоническим раствором. При абсцедировании вскрывают гнойники. При развитии тромбофлебита к терапии добавляют антикоагулянты, дезинтоксикационную терапию.

Назначается постельный режим. Больным не разрешают разговаривать. Для питания применяют жидкую и полужидкую пищу.

Остеомиелит нижней челюсти. Это заболевание чаще встречается как осложнение переломов при попадании инфекции из полости рта, носа, уха, зубов или в результате гематогенного заноса из других воспалительных очагов.

Клиническая картина. При остром остеомиелите у пациента появляются сильные пульсирующие боли, покраснение и отек десен, затруднено открывание рта, жевание, расшатываются зубы на стороне поражения. Гнойник может вскрыться в полость рта или наружу, и тогда образуется свищ. Температура тела повышается, появляются симптомы интоксикации. Нередко остеомиелит переходит в хроническое течение с рецидивами.

Осложнениями являются флегмона лица, внутричерепные осложнения, рубцовое сведение челюстей, анкилоз челюстных суставов, деформация челюсти.

Лечение. В стоматологическом отделении проводят лечение остеомиелита. Ликвидируют первичный очаг инфекции (экстракция зуба, лечение воспаления придаточных пазух носа и т.д.). Гнойник вскрывают, дренируют, а после стихания воспаления удаляют секвестры.

Стоматит. Воспаление слизистой оболочки полости рта называется стоматитом. Он возникает как самостоятельное заболевание или как сопутствующее при кори, гриппе, кандидозе и др. Разновидностью стоматита являются *глоссит* — воспаление языка и *гингивит* — воспаление десен. Причинами воспалительных заболеваний ротовой полости могут быть инфекцион- ные заболевания, авитаминозы, отравления ртутью, курение, употребление крепких спиртных напитков, чрезмерно горячая или холодная, очень кислая или соленая пища и др. Чаще заболевают ослабленные пациенты.

Выделяют разные формы стоматита: катаральный, язвеннонекротический, медикаментозный, травматический и другие, но все они имеют общие признаки.

Клиническая картина. К основным симптомам стоматита относятся жалобы на боль при приеме пищи, отсутствие вкусовых ощущений; покраснение слизистой оболочки ротовой полости, слюнотечение, отек близлежащих тканей, увеличение подчелюстных лимфатических узлов; появление кровоточащих язвочек на деснах. В тяжелых случаях стоматит осложняется флегмоной языка с некрозом слизистой, подлежащего слоя, затрудненным дыханием и глотанием.

Лечение. Основное лечение направлено на устранение причины заболевания и укрепление защитных сил организма. Назначаются антибиотики и сульфаниламиды, антигистаминные препараты (димедрол, супрастин, пипольфен), витаминотерапия. При сильных болях проводят ротовые ванночки с 1 — 2% раствором новокаина или другого местного анестетика. Для очищения от некротических масс обрабатывают полость рта большим количеством антисептического водного раствора (0,02 % раствор фурацилина,

0,1% раствор перманганата калия, 1—2% раствор бикарбоната натрия) под давлением с помощью кружки Эсмарха. После очищения орошают полость рта аэрозолями «Оксициклозоль», «Ингалипт», «Левовинузоль».

Для ускорения заживления пораженных участков проводится полоскание слабыми антисептическими средствами: отварами трав, 1 % раствором галаскробина.

В предупреждении заболеваний полости рта большое значение имеют правильный уход за зубами, снятие отложений зубного камня, смена плохо прилегающих зубных протезов, лечение кариеса, удаление разрушенных зубов, которые являются очагом инфекции. Санация полости рта особенно важна при сахарном диабете, заболеваниях сердечно-сосудистой системы, у детей и беременных женщин.

Послеоперационный паротит представляет собой острое воспаление околоушной слюнной железы. Он развивается у пациентов с выраженными нарушениями водно-электролитного баланса, поскольку в условиях обезвоживания отмечается снижение продукции слюны и рефлекторное угнетение деятельности слюнных желез, чему способствует отсутствие жевательной функции. Наряду с этим провоци- рующим фактором возникновения паротита является пересыхание слизистой оболочки полости рта при длительном стоянии назогастрального зонда или интубационной трубки.

Клинические проявления острого паротита возникают на 4— 8-е сутки после операции. Больные жалуются на сухость во рту, затруднение при открывании рта, пульсирующие боли в области угла нижней челюсти. Пальпация околоушной слюнной железы резко болезненна, мягкие ткани в зоне ее расположения отечны, напряжены, гиперемированы. Поражение может быть как одно-, так и двусторонним.

Профилактика острого паротита заключается в санации полости рта до операции, регулярном полоскании рта, удалении налета с языка влажным тампоном, усилении слюноотделения (при жевании кусочков лимона, жевательной резинки) и своевременном переводе больного на самостоятельный прием пищи.

Лечение острого паротита начинают с консервативных мероприятий: антибактериальная и детоксикационная терапия, местное применение сухого тепла, спиртовых компрессов, туалет ротовой полости антисептическими растворами. При появлении признаков гнойно-некротического расплавления околоушной железы показано оперативное вмешательство.

3. Воспалительные заболевания головного мозга и оболочек.

Энцефалит (воспаление мозга) чаще является следствием первичного или вторичного внедрения инфекции при повреждении мозга. Различают асептический и гнойный травматический энцефалит. *Асептический* энцефалит возникает после тяжелых контузий мозга, *гнойный* — после проникающих ранений черепа, в результате распространения инфекционного процесса на вещество мозга. Возбудителями гнойного энцефалита служат стафилококк, стрептококк, менингококк, анаэробные микроорганизмы. Энцефалит характеризуется головной болью, рвотой, депрессией, сонливостью. Состояние больного тяжелое, появляются очаговые симптомы, парезы, параличи глазодвигательного, отводящего и лицевого нервов, двигательные расстройства в виде мелкого дрожания мышц и беспорядочного движения пальцев. Температура высокая, но временами сменяется субфебрильной. При исследовании крови отмечаются лейкоцитоз, повышенная СОЭ. Спинномозговая жидкость кровянисто-гнойного цвета, содержит повышенное количество

белка. Местно в области раны через дефект кости может отделяться обильное гнойное содержимое.

Применяется консервативное *лечение* (антибиотики, сульфаниламиды); препараты вводят внутримышечно, эндолюмбально, внутрикаротидно (в сонную артерию). Назначают УФО раны, общеукрепляющие средства. При сдавлении мозга производят расширение трепанационного отверстия и частичное рассечение твердой мозговой оболочки с последующим дренированием раны.

Острый менингит представляет собой серозное или гнойное воспаление оболочек мозга в результате их инфицирования при ранениях мозга, мозговых абсцессах, а также вследствие переноса инфекции гематогенным или лимфатическим путем при септических процессах.

Начало заболевания сопровождается резким повышением температуры тела, головной болью, бредом, спутанностью сознания. У больного появляются светобоязнь, судороги, парезы, параличи. В дальнейшем температура тела постоянно превышает 40 °С, развиваются тахикардия, аритмия, падает АД. В заключительной фазе больной теряет сознание, появляется расстройство дыхания вплоть до его остановки.

При проникающих ранениях, переломах основания черепа инфекция распространяется с оболочек на вещество мозга — возникает менингоэнцефалит. Состояние больных крайне тяжелое, наблюдаются очаговые и общемозговые симптомы, признаки тяжелой гнойной интоксикации.

Менингит диагностируют на основании клинического обследования, спинномозговой пункции и исследования цереброспинальной жидкости. При менингите наблюдаются повышение внутричерепного давления до 600 мм вод.ст., высокое содержание белка, лейкоцитов цереброспинальной жидкости. В крови отмечаются высокий лейкоцитоз, увеличение СОЭ, анемия.

Больных с подозрением на гнойный менингит госпитализируют.

Лечение при инфекционном менингите начинают с больших доз антибиотиков: их вводят внутривенно, а в тяжелых случаях — в сонную артерию или спинномозговой центральный канал. Одновременно назначают сульфаниламидные препараты для внутривенного введения (10% раствор этанола). Производят спинномозговую пункцию с извлечением избыточного количества цереброспинальной жидкости. По характеру полученной жидкости определяют прогноз заболевания.

Дегидратацию осуществляют внутривенными вливаниями 40% раствора глюкозы и введением мочегонных препаратов. Показаны кислородотерапия и сердечные средства. При травматическом менингите производят хирургическую обработку очага остеомиелита и вскрывают абсцессы. При отогенном менингите показана экстренная операция на среднем ухе или сосцевидном отростке с последующим лечением антибиотиками и сульфаниламидами. В период стихания воспаления переливают кровь, вводят белковые препараты и аминокислоты. При нарушениях дыхания больного переводят на длительную И ВЛ через трахеостомическую канюлю.

4. *Острые воспалительные заболевания шеи.*

Флегмоны и абсцессы шеи. Инфекция при нагноительных процессах проникает через различные повреждения слизистой оболочки рта, причем кариозные зубы и воспаленные миндалины (ангины) являются наиболее частой причиной нагноительных процессов шеи.

Возбудители флегмоны — чаще стрептококки и стафилококки.

Различают флегмоны подбородочные (инфекция чаще проникает с нижней губы) и подчелюстные, возникающие при инфицировании со стороны ротовой полости.

На боковой поверхности шеи также наблюдаются абсцессы и флегмоны. Их причиной чаще являются инфекционные болезни (скарлатина). Вначале на шее воспаляются и припухают лимфатические узлы, затем в процесс вовлекаются окружающие узлы, клетчатка, возникает флегмона. Встречаются флегмоны задней поверхности шеи, а также надгрудинной и надключичной ее областей.

Клиническая симптоматика флегмоны и абсцесса шеи начинается с ограниченной болезненной припухлости и более или менее разлитой инфильтрации окружающих тканей. В дальнейшем просоединяется тканевый распад, и образуется абсцесс. Границу между абсцессом, гнойным лимфаденитом и флегмоной в таких случаях провести трудно.

Особенно тяжело протекают боковые флегмоны шеи — так называемые боковые аденофлегмоны. Они обнаруживаются у больных с воспалением миндалин. Кроме того, гнойник может быть одонтогенным — вследствие перехода инфекции с больного зуба на околоминдаликовую клетчатку.

Клинические признаки боковой флегмоны шеи отмечаются обычно после перенесенной ангины или обострения хронического тонзиллита. Появляется нарастающая боль в горле при глотании, чаще односторонняя, более сильная, чем при лакунарной или фолликулярной ангине. Острая колющая боль отдает в ухо, усиливается при глотании, кашле, каждом движении. Открывание рта затруднено и сопровождается резкой болезненностью. Боль лишает больного сна и покоя, вынуждает отказываться от приема пищи и питья, держать голову неподвижно или наклоненной в больную сторону. Появляются слюнотечение, неприятный запах изо рта. Вследствие отечности и инфильтрации голос приобретает гнусавый оттенок, жидкость при проглатывании часто вытекает через нос. Регионарные лимфатические узлы на пораженной стороне припухают, болезненны при пальпации. Общее состояние больного резко ухудшается, температура тела повышается до 38—39 °С. Больной жалуется на озноб, слабость, головную боль. Наступают изменения со стороны крови: лейкоцитоз (10—15 000 в 1 мкл) и увеличенная СОЭ (до 20 мм/ч).

Лечение зависит от сроков развития воспаления. Вначале (стадия инфильтрации) можно купировать воспалительный процесс применением достаточных доз сульфаниламидных препаратов (по 3—4 г/сут в течение 4—5 дней) или антибиотиками. Для ускорения рассасывания инфильтрата применяют тепло во всех видах (согревающий компресс, грелка, паровые ингаляции, теплое полоскание ромашкой, слабым раствором перманганата калия, борной кислоты, соды и др.). Пища должна быть теплой и жидкой. Диагностированную флегмону вскрывают, для чего больного направляют к отоларингологу или хирургу.

После того как сформировалась полость флегмоны шеи, выполняют разрез по переднему краю грудиноключично-сосцевидной мышцы на основании шеи и вскрывают флегмону поперечным разрезом над ключицей. При затруднении дыхания вследствие отека гортани показана трахеостомия.

Заглоточный абсцесс возникает в результате нагноения заглоточных лимфатических узлов и рыхлой заглоточной клетчатки. Наблюдается преимущественно в раннем детском возрасте у истощенных, ослабленных детей. Инфекция проникает по лимфатическим путям из полости носа или глотки. У детей старше 5—6 лет заглоточные абсцессы наблюдаются редко, поскольку к этому времени предпозвоночные лимфатические узлы обычно исчезают.

У маленьких детей абсцесс протекает при повышении температуры тела (до 39-40 °С) и ознобе. Затрудненное носовое дыхание, боли при глотании, поперхивание ведут к отказу от приема пиши. Голос становится глухим, невнятным. Дыхание сопровождается хрипами. Клиническое течение таких абсцессов сопровождается тугоподвижностью шеи. При пальпации ее задней стенки определяется флюктуирующая припухлость, располагающаяся выше мягкого нёба, но абсцесс может развиться в любом отделе глотки. Больные с заглоточными абсцессами подлежат срочному оперативному лечению в хирургическом стационаре.

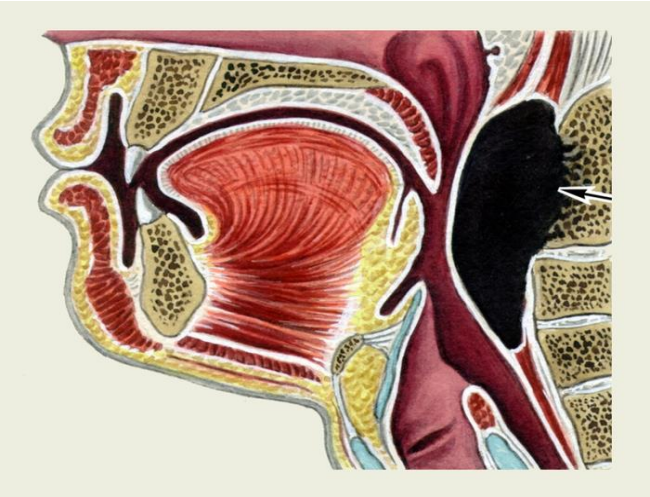

Глубокая флегмона подчелюстного пространства. Вследствие значительной тяжести этого заболевания флегмону следует быстро вскрыть. Флегмона подчелюстного пространства развивается в клетчатке вокруг подчелюстной железы, между листком шейного апоневроза. Своеобразное анатомическое положение обусловливает часто тяжелое ее течение. Заболевание начинается с потрясающего озноба, температура тела доходит до 40 °С, общее состояние тяжелое. Одновременно появляется опухоль под челюстью. Рот невозможно раскрыть. Отмечается обильное слюнотечение. У больных появляется неприятный запах изо рта. При распространении процесса возникает затруднение глотания и дыхания. Септические явления нарастают чрезвычайно быстро.

Под общей анестезией делают разрез длиной 7—8 см под краем нижней челюсти на палец ниже ее края с 1 или 2 сторон (если поражение диффузное). Подковообразный разрез, параллельный кости, показан при диффузной флегмоне. Разрезая ткани послойно, проникают к гнойному очагу. После вскрытия флегмоны в ее полость вводят резиновый выпускник и накладывают асептическую повязку.

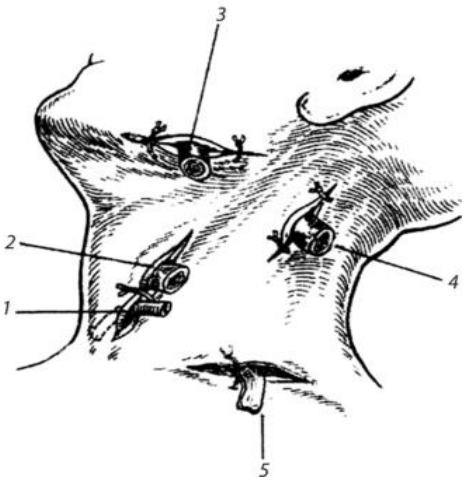

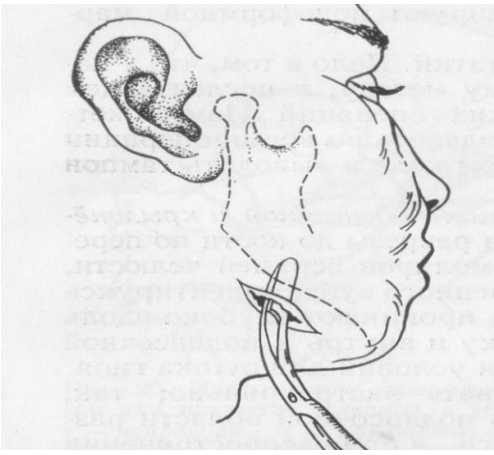

5.Этиология, патогенез, клиника и лечение заболеваний щитовидной железы.

Зоб — опухолевидное увеличение ЩЖ в результате недостаточного поступления в организм йода, что приводит к снижению выработки гормонов ЩЖ и ее компенсаторной гиперплазии. Зоб может быть гипертиреоидным (с повышенной функцией ЩЖ), эутиреоидным (с неизмененной функцией) и гипотиреоидным (с пониженной функцией). Основным признаком зоба является наличие в области ЩЖ болезненного опухолевидного образования различной формы и консистенции. Встречается несколько разновидностей зоба.

Паренхиматозный зоб имеет подковообразную форму нормальной ЩЖ, умеренную величину, гладкую поверхность; мягкий при пальпации.

Коллоидный зоб достигает большой величины, неравномерно бугрист, мягок на ощупь, нередко включает одну или несколько больших коллоидных кист.

Аденоматозный зоб бугрист, содержит один или несколько плотных гладких узлов.

Сосудистый зоб распространяется на всю железу, мягок. Видна пульсация сосудов ЩЖ, причем иногда усиленно пульсируют и сонные артерии («пляска каротид»). При напряжении или наклоне головы зобная опухоль увеличивается. В проекции зоба выслушивается шум.

Кистозный зоб — узловой. Включенная в ЩЖ киста шаровидной формы, нередко достигает значительных размеров. Малые кисты плотные на ощупь, большие — флюктуируют.

Кроме зоба, образующегося в нормально расположенной ЩЖ, встречается зоб с аномальным положением: «ныряющий» — появляется на шее при кашле; внутригрудной зоб; развивающийся из аномально расположенных добавочных долек ЩЖ.

Течение зоба обычно очень медленное. Заболевание может существовать многие годы, не причиняя больному особых неудобств, если не считать небольших механических затруднений при его значительной величине или неприятностей косметического характера.

Зоб иногда осложняется кровоизлиянием в ткань, вследствие чего зобная опухоль быстро увеличивается и сдавливает трахею. Другими осложнениями зоба являются острое или хроническое воспаление и его злокачественное перерождение.

Среди клинических проявлений наиболее часто больные отмечают ощущение дискомфорта в области шеи при движении головы, сухой кашель, затруднение дыхания.

Зоб иногда достигает больших размеров. При росте опухоли может быть сдавлена или смещена трахея, что ведет к ее сужению и одышке; вследствие этого страдают окислительные процессы в организме. В результате сердце работает с напряжением, развиваются расширение и гипертрофия правого желудочка. Возможно сдавление возвратного нерва (появляется сиплый голос), реже — симпатического (сужение зрачка на той же стороне и западение глазного яблока). Редко затрудняется глотание.

Важным осложнением при зобе является нарушение или расстройство эндокринной функции ЩЖ. В силу этого выделяют зоб нетоксический и токсический.

Диагноз зоба не представляет затруднений: характерный признак — движение опухоли одновременно и совместно с глотательными движениями трахеи. Локализация узлов и характер поражения ЩЖ определяют при ее УЗИ, а также КТ и магнитно-резонансной томографии (МРТ).

При лечении небольшого диффузного зоба больным назначают тиреоидин, при большом

зобе, вызывающем сдавление трахеи или сосудов, а также при всех формах узлового зоба необходима резекция ЩЖ.

Хирургическое *лечение* показано и при возникновении функциональных нарушений со стороны дыхательных путей, сердца, возвратного симпатического нерва, при явлениях гипертиреоза, а также при косметических показаниях. Операция заключается в удалении узла (энуклеации) или резекции пораженного участка ЩЖ.

Базедова болезнь — эндокринное заболевание, которое возникает вследствие повышенной секреции тиреоидных гормонов и сопровождается различными органными нарушениями.

Базедова болезнь протекает с явлениями гипертиреоза и дистиреоза. Данная патология чаще встречается у женщин, нередко — после психических потрясений, иногда в результате перенесенных инфекционных болезней.

Основными симптомами являются экзофтальм (пучеглазие), зоб, тахикардия и дрожание рук. Экзофтальм иногда резко выражен. Глазная щель открыта широко, веки мигают редко. Вторым, почти постоянным симптомом базедовой болезни является зоб. Обычно он больших размеров, мягкий на ощупь, имеет характеристики паренхиматозного. Реже зоб при пальпации бывает плотным.

Тахикардия обычно выражена очень резко. Пульс достигает 100— 120 в минуту и больше, а при волнении и движениях становится почти неощутимым. Сердце вначале нормальных размеров; затем наступает расширение левого желудочка, в тяжелых случаях — перерождение миокарда.

Симптом дрожания легко обнаруживается при вытянутых вперед с растопыренными пальцами руках, реже отмечается дрожание нижних конечностей. Кроме того, заболевание сопровождается рядом нервно-психических симптомов — таких, как крайняя раздражительность, постоянное беспокойство, плаксивость, частая смена настроения, бессонница, потеря памяти. Больные потливы, у них имеется склонность к поносу, они прогрессирующе худеют, иногда теряют волосы. Временами отмечается некоторое повышение температуры тела. Характерна мышечная слабость. При базедовой болезни свойственный ей симптомокомплекс появляется обычно сразу или спустя короткое время.

Токсический узловой зоб встречается чаше у пожилых. При этой форме заболевания симптомы гипертиреоза появляются не сразу, а после длительного существования зоба без

токсических проявлений. При токсическом узловом зобе экзофтальм обычно отсутствует, остальные симптомы, включая вызванные повышенным обменом веществ, тождественны таковым при базедовой болезни. Опухоль при токсическом узловом зобе представлена одним, чаще — несколькими плотными, небольшого размера узлами, имеющими аденоматозное строение.

Тиреотоксикозом называется симптомокомплекс базедовой болезни без увеличения ЩЖ.

Лечение первичной базедовой болезни вначале должно быть терапевтическим, при вторичной (т.е. при токсической) аденоме больному показано хирургическое лечение в объеме резекции соответствующей доли ЩЖ.

Микседема, обусловленная отсутствием или весьма значительным нарушением функций ЩЖ, может быть вызвана различными причинами. Иногда бывает врожденное отсутствие ЩЖ, или она отсутствует вследствие полного ее оперативного удаления, или функционально выключена из-за атрофии после воспаления.

Наиболее характерный симптом микседемы — слизистый отек. Он захватывает главным образом кожу и подкожную клетчатку лица, над- и подключичных ямок, области грудной железы и т.д., вследствие чего щеки отвисают, веки отекают, над- и подключичные ямки сглаживаются, грудные железы увеличиваются. Иногда увеличенный язык с трудом помещается во рту. Давление пальцем на кожу при слизистом отеке не оставляет ямки, как при обычном отеке. Кожа сухая и холодная, температура тела падает до 35 °С; больной часто зябнет.

Лечение предусматривает назначение тиреоидина и других препаратов ЩЖ.

С развитием микрохирургической техники и успехами иммунологии в последние годы стали выполнять аллотрансплатацию ЩЖ, используя трансплантат на сосудистой ножке.

6.Ожоги и рубцовые сужения пищевода.

Ожоги пищевода возникают при приеме различных химически активных веществ (органических и неорганических кислот, щелочей), технических жидкостей (бензин, керосин, ацетон), а также резорбтивных ядов (медный купорос, этиловый спирт и его суррогаты). Кислотный ожог сопровождается образованием струпа, что обусловливает неглубокое проникновение кислоты в стенку органа. При щелочном ожоге наблюдается глубокий и обширный колликвационный некроз. Кроме того, встречаются единичные случаи ожогов пищевода кипятком, паром, пламенем.

Наряду с химическим составом травмирующего агента существенное значение имеет способ получения ожога. Суицидальные попытки, как правило, приводят к обширным повреждениям в верхней трети пищевода, которые часто сочетаются с поражением верхних дыхательных путей. В случаях когда химический агент принимают по ошибке (вместо алкоголя), возникает ожог преимущественно нижних отделов пищевода и желудка.

В клинической практике различают химические и термические ожоги. По характеру повреждения ожоги пищевода могут быть изолированными и сочетанными.

Как правило, диагностика ожоговой травмы пищевода представляет трудности только у больных в бессознательном состоянии. В этом случае обязательно обращают внимание на запах изо рта пострадавшего, который может указывать на природу травмирующего агента.

Диагноз ставят, основываясь на данных анамнеза, клинического обследования и инструментально-лабораторных методов, включая рентгенологическое исследование и эзофагогастроскопию. Немаловажную роль в диагностике играет химический экспресс-анализ рвотных масс и промывных вод.

Клиническая картина ожогов пищевода имеет характерные проявления, обусловленные действием травмирующего агента; степень их выраженности постепенно уменьшается. Непосредственно после приема внутрь химически активного вещества у пациента возникает боль в ротовой полости, глотке и груди с иррадиацией в спину. Акт глотания становится крайне затрудненным, сопровождается резким усилением болей; возникает обильное отделение слюны и мучительная жажда. Позднее к этим симптомам присоединяются отрыжка и рвота слизисто-кровянистыми массами с запахом химического агента.

Наряду с этим у пострадавшего отмечается выраженное угнетение сердечно-сосудистой и дыхательной системы на фоне тяжелой интоксикации, что может привести к развитию шока и летальному исходу в ближайшие часы после травмы. Кроме того, в первые часы и сутки у больного нередко возникает отек гортани и легких. В более поздние сроки (2—3-и сутки) при сохраненном болевом синдроме у пострадавшего появляются тошнота и многократная рвота типа «кофейной гущи», в отдельных случаях — с жидкой кровью.

При осмотре ротовой полости выявляется ожог слизистой оболочки языка, щек и надгортанника. Температура тела повышена до 38-39 °С, отмечается тахикардия (до 120 в минуту).

Существенное значение в диагностике ожогов пищевода имеют обзорная рентгенография органов грудной клетки и рентгеноконтрастное исследование пищевода и желудка, позволяющие выявить свободный газ в средостении и затекание контрастного препарата за пределы стенок органов ЖКТ.

ЭГДС не показана в остром периоде заболевания (7—10 дней), однако это не относится

к случаям, когда исследование необходимо для определения источника кровотечения и наличия перфорации пищевода.

В пораженных участках стенки пищевода возникают условия для проникновения инфекции за пределы органа, что в сочетании с гемато- и лимфогенным путями ее распространения приводит к развитию таких осложнений, как острый медиастинит, серозно- фибринозный перикардит, пневмония, плеврит и эмпиема плевры, а впоследствии — абсцессу легкого.

Если эндоскопическое исследование из-за полной непроходимости пищевода невозможно, больным выполняют сцинтиграфию желудка, которая позволяет оценить состояние стенки желудка, что особенно важно при планировании в последующем реконструктивно-восстановительного этапа хирургического лечения — пластики пищевода. Равномерное распределение радиофармпрепарата в стенке желудка указывает на отсутствие в ней патологических изменений.

Лечебные мероприятия при ожогах пищевода должны быть в первую очередь направлены на спасение жизни больного, лечение остро возникающих осложнений, а также на предупреждение развития ожогового стеноза.

При поступлении больного с ожогом пищевода в приемное отделение ему незамедлительно вводят обезболивающие препараты (опиоидные анальгетики). Инфузию продолжают в течение 5—7 сут. Наряду с этим необходимо уменьшить саливацию путем введения антигистаминных препаратов и атропина.

При развитии шока или выраженной гипотонии проводят интенсивную противошоковую терапию, включающую гормональные препараты (преднизолон, гидрокортизон и др.).

Одновременно по возможности с помощью зонда удаляют попавшее в пищевод и желудок химическое вещество, если с момента его приема прошло не более 8—10 ч. Перед введением зонда больному дают выпить 100—150 мл 0,5% раствора новокаина. Затем, соблюдая особую осторожность, вводят зонд, после чего желудок промывают водой — многократно, порциями по 500—700 мл; общее количество — до 10 л. Завершая промывание желудка, при ожоге через зонд вводят адсорбенты. Более эффективно проводить данную процедуру под контролем эндоскопа в условиях общего обезболивания. После промывания больному каждые 2 ч назначают прием ледяной воды маленькими глотками, 30 мл 0,5% раствора новокаина и 15—20 мл растительного масла.

При выраженных болях за грудиной или в животе, обусловленных ожоговым поражением, больному показана вагосимпатическая или паранефральная блокада по Вишневскому.

При неосложненных ожогах легкой степени пациенту назначают инфузию 1—1,5 л 5—10% раствора глюкозы с инсулином и 150-200 мл 0,25% раствора новокаина, вводят антигистаминные препараты и комплекс витаминов С и В. При ожоге щелочью больному дополнительно переливают 400—500 мл физиологического раствора.

При ожогах средней и тяжелой степени, сопровождающихся явлениями гипотонии, а также с целью профилактики развития шока больному внутривенно вводят плазму, полиглюкин, кардиотропные препараты.

При ожоге кислотами в первые 7—10 дней пострадавшему необходимо через каждые 3—4 ч полоскать ротовую полость и глотку щелочными растворами, при ожоге щелочью — раствором борной кислоты, а также обрабатывать раневые поверхности слизистой

оболочки рта растворами йода в глицерине (1:3000).

В случаях когда при ожоге пищевода нарушена проходимость верхних дыхательных путей, из них аспирируют слизь и проводят кислородотерапию. Выраженные нарушения проходимости верхних дыхательных путей, а также отсутствие эффекта от консервативных мероприятий, направленных на восстановление их проходимости, являются показанием к наложению трахеостомы.

В острую фазу ожога пищевода (1—5-й день) питательные вещества и жидкость вводят парентерально. В последующие 6—10 дней рекомендуется осуществлять питание по тонкому (3—5 мм) назогастральному зонду, проведенному в желудок. Если за это время не произошло улучшения, которое позволило бы больному принимать жидкость через рот, ему необходимо наложить гастростому (при отсутствии ожогового поражения желудка) или еюностому.

При осложнении ожогов пищевода ранним пищеводным кровотечением предпочтение отдают эндоскопическим и гипотермическим методам его остановки. Консервативное лечение, проводимое с гемостатической целью, путем дробного переливания крови, плазмы, введения викасола, L-аминокапроновой кислоты в этом случае существенно усугубляет развитие тромбогеморрагического синдрома.

При возникновении ожоговой перфорации необходима экстренная операция, включающая наложение гастростомы, и медиастинотомия с последующим дренированием средостения. Предпочтение следует отдавать внеплевральному (шейному или абдоминальному) доступу. В случае вскрытия плевральной полости после установки дренажа в средостение к месту перфорации его выводят наружу через плевральный синус. Наряду *с* этим необходима установка отдельного микроирригатора для введения в средостение антибиотиков.

При купировании острых проявлений ожоговой травмы и выведения больного из состояния шока с коррекцией полиорганной недостаточности (с 10—12-го дня) после рентгенологического исследования проводится ежедневное бужирование формирующихся зон рубцового стеноза.

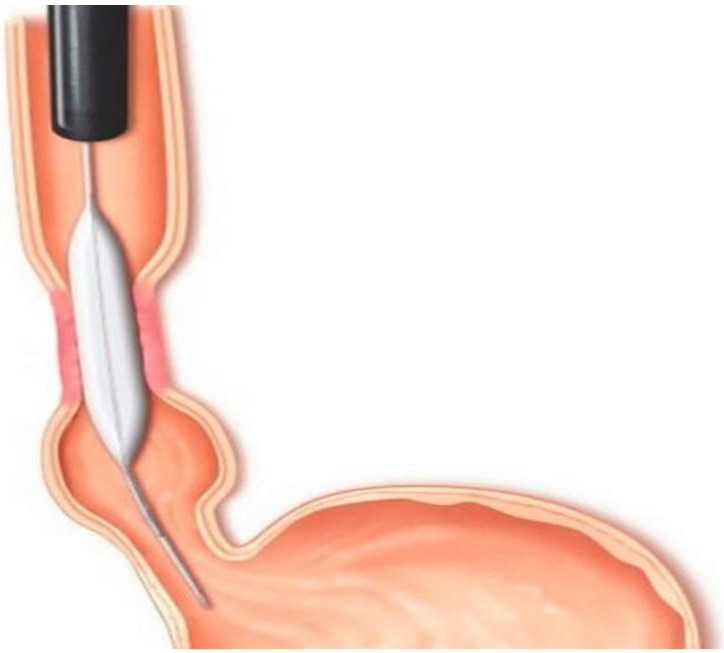

Рубцовый стеноз пищевода. Наиболее частой причиной рубцовых сужений (стриктур)

являются ожоги пищевода едкими жидкостями, более редкой — воспалительные процессы или изъязвления (пролежни от инородных тел, пептическая язва), ранения.

Сужения, происходящие вследствие ожогов едкими жидкостями, располагаются чаще в нижней трети пищевода, непосредственно над кардией, но бывают и в местах других физиологических сужений. Они часто множественные, имеют значительную протяженность (иногда — во всю длину пищевода). Просвет часто уменьшается до минимальных размеров. Приводящий отрезок пищевода обычно расширен, его слизистая оболочка воспалена, иногда изъязвлена, мышечная — гипертрофирована. Отводящий отрезок представляется спавшимся.

Рубцовый процесс часто захватывает околопищеводную клетчатку, которая, склерозируясь, отклоняет пищевод в сторону и образует изгиб. Рубцовые сужения, образовавшиеся после пролежней, изъязвлений и ранений, одиночны, без большого протяжения.

Клинически сужение проявляется затруднением глотания, которое выражено тем больше, чем значительнее сужение. Затруднение прохождения пиши прогрессирует, иногда — до полной непроходимости пищевода. Глотание обычно безболезненно, но пища, дойдя до сужения, немедленно срыгивается в неизмененном виде, нередко — со значительной примесью слизи и слюны. Развивается сильная жажда. Общее состояние быстро ухудшается, исхудание достигает крайней степени.

Для *диагностики* сужения пищевода прибегают к рентгеноскопии, рентгенографии и эзофагоскопии. Рентгеноскопия и рентгенография при наполнении пищевода контрастной массой дают представление о расположении, степени протяженности и форме сужения. Рентгенологическая тень симметрична и имеет вид воронки с ровными контурами. Эзофагоскопия позволяет видеть гладкие края зоны сужения и ввести буж под контролем зрения.

Калибр сужения определяется зондированием. Его производят эластическими цилиндрическими бужами с оливообразным концом. Рубцовые сужения пищевода не имеют тенденции к самопроизвольному излечению. Рецидивы возникают даже после удачного расширения бужами; особенно тяжело протекают сужения после химических ожогов.

За рубцовое сужение иногда принимают спазм пищевода, который встречается у невропатических субъектов и отличается непостоянством симптомов, имея определенное расположение — вход в пищевод и кардию.

Существуют 2 метода *лечения* больных с рубцовыми сужениями пищевода: методическое расширение бужами и хирургическое пластическое создание нового пищевода.

Расширение сужений пищевода производят постепенно, с помощью рентгеноконтрастных эластических пищеводных бужей. Из различных вариантов оперативных вмешательств при поражении нижней трети пищевода применяют:

—обходной пищеводно-желудочный анастомоз резекцию стриктуры с замещением резецированного участка пищевода трансплантатами: из большой кривизны желудка, участком тонкой или толстой кишки;

—при поражении глотки, шейного или шейно-грудного отдела пищевода выполняют проксимальную частичную пластику с помощью трансплантата из толстой или тонкой кишки;

—при общих стриктурах показана тотальная пластика пищевода с пред- или внутригрудным расположением трансплантата.

7. Инородные тела дыхательных путей и пищевода.

Инородные тела дыхательных путей. Инородные тела в гортань, трахею, бронхи попадают чаще всего из полости рта во время поспешной еды, разговоре, при держании во рту каких-либо предметов, во время неожиданного глубокого вдоха, громкого смеха, всхлипывающего плача, крика, при испуге, неожиданном толчке и других обстоятельствах. Предрасполагающими причинами служат опьянение, функциональные или органические заболевания.

Клиническая картина. При попадании инородного тела у больного сразу появляется приступообразный кашель, часто сопровождающийся цианозом лица, охриплостью, иногда афонией, выделением мокроты (иногда кровянистой), рвотой. При инородных телах, фиксированных в трахее или бронхах, кашель может сопровождаться болью в глубине грудной клетки, что заставляет больного принимать вынужденное положение, затрудняет дыхание вплоть до удушья по типу инспираторной одышки.

Тактика. Необходимо быстро обследовать ротоглотку и попытаться удалить инородное тело при его пальпаторном или визуальном обнаружении. Если пациент в сознании, можно начать с нескольких коротких, но сильных ударов в межлопаточную область. Если инородное тело после этого не эвакуируется, необходимо использовать прием Хеймлиха — обхватить пациента сзади и установить кулак левой руки в области желудка, плотно захватив его правой кистью. Далее резкими толчкообразными движениями обеих рук сдавливают область желудка несколько раз подряд. Если прием эффективен и инородное тело продвинулось в ротовую полость, следует немедленно удалить его рукой изо рта пациента. Глубокий вдох и судорожный кашель свидетельствует об успешности приема.

Если несмотря на попытки пациент синеет и теряет сознание, необходимо немедленно перевернуть его через свое согнутое колено лицом вниз и несколько раз сильно ударить ладонью в межлопаточную область. При асфиксии или нарастании признаков удушья выполняют коникотомию (пункционную трахеостомию, коникотомию пятью-шестью толстыми иглами) и по показаниям провести ИВЛ. Выполняется оксигенотерапия. Больного необходимо экстренно доставить в ближайший стационар с реанимационным и эндоскопическим отделением. При констатации биологической смерти посмертное извлечение инородного тела не проводят. При прижизненном извлечении инородного тела необходимо доставить этот предмет вместе с больным в приемное отделение стационара.

Лечение. Инородные тела гортани удаляют с помощью непрямой ларингоскопии. В лечебном учреждении с помощью бронхоскопии удаляют инородные тела дыхательных путей.

Инородные тела пищевода. Попадающие в пищевод инородные тела чаще всего задерживаются у входа в него, где имеется первое физическое сужение. Иногда инородные тела задерживаются у второго физиологического сужения.

Тонкие селедочные или рыбные кости часто застревают в миндалинах. Нередко глотают монеты, пуговицы, ручные часы, вилки и др.

Клиническая картина. Клиническая картина характеризуется страдальческим, испуганным выражением, болезненностью при глотании. Боль постоянная, ощущается

чаще всего в подключичной ямке или в межлопаточной области. Характерными признаками наличия инородных тел в нижнем отделе пищевода считаются рвота или срыгивание проглоченной пищи или жидкости, повышение слюноотделения и частое заглатывание слюны. К вышеперечисленным симптомам можно добавить ощущение боли при легком поколачивании по позвоночнику на уровне того места, где находится инородное тело.

Инородные тела пищевода могут вызвать разные осложнения: прободение стенки пищевода с развитием флегмоны, медиастенит и др.

Тактика. Больному запрещают прием жидкости, вводят литическую смесь (атропин, анальгин, димедрол) и экстренно транспортируют в стационар.

Лечение. Удаление инородных тел глотки проводится пинцетом или щипцами под контролем зрения. В стационаре инородные тела пищевода удаляют с помощью эзофагоскопии.

8.Назовите общемозговые и менингеальные симптомы. Клиника, диагностика и лечение сотрясения и ушиба головного мозга.

- Общемозговые симптомы:
  - потеря сознания (оглушение, сопор, кома);
  - потеря памяти;
  - головная боль, головокружение;
  - тошнота, рвота, шум в ушах;
  - положительный симптом Манна-Гуревича;
  - неустойчивость в позе Ромберга.
- Менингеальные симптомы:
  - головная боль резкая, сжимающего характера;
  - светобоязнь;
  - тошнота, рвота;
  - высокая температура тела;
  - ригидность затылочных мышц;
  - положительные симптомы Кернига и Брудзинского.

Сотрясение головного мозга.

Причиной сотрясения головного мозга служит механическая травма прямого или непрямого действия, вслед за которой развиваются общемозговые симптомы: потеря сознания, потеря памяти (чаще ретроградная), головная боль, тошнота, одно- или двукратная рвота, слабость, головокружение, вегетативная лабильность, неустойчивость в позе Ромберга, положительный симптом Манна—Гуревича.

Клиническая картина. Возникает острое нарушение сознания, продолжительность которого исчисляется от нескольких секунд до нескольких минут. По тяжести выделяют три степени сотрясения. Часто наблюдаются рвота, обычно однократная, тошнота, бледность кожных покровов, сменяющаяся иногда гиперемией, в легких случаях тахикардия, тахипноэ, в тяжелых случаях брадикардия, брадипноэ.

Пострадавшие жалуются на головную боль, головокружение, тяжесть в голове, шум в ушах, боль в глазных яблоках и в области лба, усиливающуюся при ярком свете и движении глаз (симптом Манна —Гуревича). При сборе анамнеза у больного обнаруживается характерная ретроградная амнезия. В области ушиба часто возникает ограниченная припухлость на месте подапоневротической гематомы, мягкая в центре и с

плотным валиком по окружности.

ввести 2 — 4 мл 0,5 % раствора рела- ниума (седуксена, сибазона).

Лечение. Проводят дегидратационную терапию введением гипертонических растворов глюкозы, хлорида натрия, 25 % раствора сульфата магния, диуретических и седативных препаратов. Постельный режим определяется индивидуально в зависимости от регрессии симптомов и нормализации гемодинамики. Выздоровление, как правило, наступает через 10 — 20 сут после травмы.

При правильном лечении состояние больного улучшается к концу первой недели, а полный регресс клинических признаков наступает через 2—4 нед. Наиболее стабильны головная боль и симптом Манна- Гуревича, проверкой которого следует пользоваться для определения сроков постельного режима. Как только он исчезает (становится отрицательным), пациентам разрешают садиться в постели, а затем вставать и ходить. Проверяют симптом Манна—Гуревича следующим образом: врач считает пульс, а затем просит больного проследить глазами, не поворачивая головы, за каким-либо предметом, находящимся у него в руке, и совершает несколько (3-5) колебательных движений предметом во фронтальной плоскости. Если самочувствие больного ухудшилось, усилились общемозговые и вегетативные проявления, появилась тахикардия, то симптом считается положительным.

Ушиб головного мозга. Клинические проявления ушиба мозга: сразу после травмы у пострадавших возникают общемозговые и локальные симптомы, а при тяжелых формах присоединяются менингеальные и стволовые.

Различают три *степени ушибов мозга.*

— *I степень.* Потеря сознания от нескольких минут до 1 ч. По восстановлении сознания определяются выраженные общемозговые симптомы и локальные, преимущественно микроочаговые признаки: неравномерность глазных щелей, сглаженность носогубной складки, девиация языка и т.д. Последние сохраняются 12-14 дней. Нарушений жизненно важных функций не выявляется. Ушиб головного мозга степени может сопровождаться умеренным субарахноидальным кровоизлиянием и переломами костей свода и основания черепа, которые обнаруживают на краниограммах.

— *II степень.* Выключение сознания после травмы достигает 4—6 ч. В период комы, а иногда и в первые дни восстановления сознания выявляют умеренно выраженные расстройства витальных функций в виде брадикардии, тахипноэ, повышения АД, нистагма и т.д. Как правило, эти явления преходящи. По возвращении сознания отмечают амнезию, интенсивную головную боль, многократную рвоту. В раннем посткоматозном периоде могут наблюдаться расстройства психики. При обследовании больного находят отчетливые *локальные симптомы,* которые сохраняются от 3—5 нед до 6 мес. Кроме перечисленных признаков, при ушибе мозга II степени всегда выявляют выраженные *менингеальные симптомы,* могут быть найдены переломы свода и основания черепа и во всех случаях значительное субарахноидальное кровоизлияние.

Дополнительные методы исследования: при люмбальной пункции определяют повышенное давление спинномозговой жидкости и значительную примесь крови в ней. На краниограммах — переломы костей черепа.

— *III степень.* Потеря сознания после травмы продолжительная — от нескольких часов до нескольких недель. Состояние крайне тяжелое. На первый план выступают тяжелые нарушения жизненно важных функций: изменение ЧСС (брадикардия или тахикардия),

артериальная гипертензия, нарушение частоты и ритма дыхания, гипертермия. Ярко выражены *первично-стволовые симптомы:* плавающие движения глазных яблок, парез взора, тонический нистагм, двусторонний мидриаз или миоз, нарушение глотания. Если больной в сопоре или в состоянии умеренной комы, возможно выявление *локальных симптомов* в виде парезов или параличей с нарушением мышечного тонуса и рефлексов. *Менингеальные симптомы* проявляются ригидностью затылочных мышц, положительными симптомами Кернига и Брудзинского. Ушиб головного мозга III степени, как правило, сопровождается переломами свода и основания черепа и массивным субарахноидальным кровоизлиянием.

Лечение. В 1-е сутки применяют холод на голову, покой. При тяжелом ушибе мозга лечение направлено на устранение дыхательной недостаточности и гипоксии мозга, явлений отека мозга и уменьшение внутричерепной гипертензии, устранение или предупреждение гипертермии, борьбу с шоком, восполнение кровопотери, коррекцию метаболических нарушений, предупреждение инфекционных и легочных осложнений.

Дыхательную недостаточность устраняют аспирацией слизи из воздухоносных путей, оксигенотерапией. В тяжелых случаях показана длительная интубация трахеи или трахеостомия с последующей управляемой вентиляцией легких. При отеке головного мозга проводится де гидратационная терапия. При длительной утрате сознания питание осуществляется через зонд. С диагностической и лечебной целью проводят люмбальные пункции.

9. Назовите локальную и стволовую симптоматику. Клиника, диагностика и лечение сдавления головного мозга.

— Локальные симптомы:
- парезы, параличи;
- нарушение чувствительности;
- потеря зрения, слуха;
- моторная и сенсорная афазия.

— Стволовые симптомы:
- нарушение дыхания, сосудистого тонуса, сердцебиения;
- глазодвигательные расстройства — «плавающий взор», косоглазие, парез взора;
- нарушение глотания, терморегуляции;
- повышение (угнетение) рефлексов, патологические рефлексы.

Сдавление головного мозга костными отломками и инородными телами.

Сдавление головного мозга костными отломками возникает при переломах свода черепа с пролабированием фрагментов глубже внутренней костной пластинки.

Вдавленные переломы свода черепа бывают преимущественно двух видов. Первый — когда в результате механического воздействия отломки смещаются под углом, вершина которого «смотрит» в полость черепа, а периферические концы отломков сохраняют связь с материнской костью. Такие переломы называют *импрессионными.*

Второй вид перелома *(депрессионный)* возникает, когда травма нанесена с большой силой, а повреждающий агент имеет небольшую площадь соприкосновения (например, удар молотком, кастетом или же подобным предметом). В результате травмы возникает окончатый перелом, размером и формой повторяющий ранящий предмет. Костная пластинка, закрывавшая возникшее «окно», проваливается в полость черепа и приводит к сдавлению мозга.

Инородные тела попадают в полость черепа преимущественно в результате огнестрельных (пулевых, осколочных) ранений. Однако возможны проникающие повреждения черепа и холодным оружием или бытовыми предметами, части которых, отламываясь, остаются в полости черепа.

Определение сдавления головного мозга костными отломками или инородными телами в большинстве своем не представляют диагностических трудностей. При клиническом обследовании открытой или закрытой травмы головы в анамнезе выявляют *общемозговые, менингеальные и локальные симптомы.* По последним можно определить топографию зоны повреждения мозгового вещества. Предварительные данные позволяют поставить диагноз ушиба мозга (той или иной степени тяжести), который в действительности и сопровождает вдавленные переломы и инородные тела в черепе с компрессией головного мозга. Окончательный диагноз ставят после краниографии, КТ, ЭЭГ.

Сдавление головного мозга внутричерепными гематомами.

Внутричерепные гематомы встречаются в 2-9% общего числа черепно-мозговых травм. Различают *эпидуральные, субдуральные, субарахноидальные, внутримозговые, внутрижелудочковые гематомы*.

Клинические проявления разных гематом неодинаковы, но в течении эпи- и субдуральных гематом прослеживается ряд закономерностей, которые позволяют рассматривать их в одной группе. Схематически это выглядит следующим образом: в анамнезе травма головы с потерей сознания (часто на короткий промежуток). По возвращении сознания выявляют общемозговые симптомы, на основании которых может быть поставлен диагноз «сотрясение головного мозга». В оптимальном варианте больного госпитализируют и назначают соответствующее лечение: покой, седативные средства и т.д. В ряде случаев пострадавшие за помощью могут и не обращаться, поскольку непродолжительный постельный режим, как правило, купирует *общемозговую симптоматику.* Сохраняются умеренные головные боли, амнезия. Состояние больного значительно улучшается. Таким образом, разрыв внутричерепного сосуда в момент травмы из-за отсутствия клинических признаков сдавления мозга остается незамеченным. По мере нарастания компрессии появляются *менингеальные,* а затем и *локальные симптомы* (анизокория, моно- или гемипарезы и т.д.). Наступает расстройство сознания по корковому типу. Возникает психомоторное и речевое возбуждение, которое в дальнейшем переходит в угнетенное сознание (сопор), зачастую с судорожными припадками и последующей мозговой комой.

Анизокория

Исходом сдавления головного мозга при отсутствии лечения, как правило, бывает смерть. Таким образом, при внутричерепной гематоме характерна *трехфазность течения:* травма с потерей сознания, улучшение состояния («светлый промежуток»), ухудшение состояния с трагическим исходом.
Светлый промежуток — время от возвращения сознания после первичной травмы до появления признаков сдавления головного мозга. Продолжительность светлого промежутка может быть от нескольких часов до нескольких дней, недель и даже месяцев. В зависимости от этого гематомы делят на *острые* (светлый промежуток до 3 сут), *подострые (4—21 сут) и хронические (более 3 нед).*

10.Переломы костей основания и свода черепа.

Перелом основания черепа. Возникают преимущественно от непрямого механизма травмы при падении с высоты на голову, таз, нижние конечности вследствие воздействия через позвоночник, а также как продолжение переломов свода. Если перелом одиночный, то линия излома может проходить через одну из черепных ямок основания: переднюю, среднюю или заднюю, что в последующем определит клиническую картину травмы. Последняя имеет характерные проявления еще и потому, что перелом основания черепа сопровождается разрывом твердой мозговой оболочки, интимно спаянной с ним, и зачастую образует сообщение полости черепа с внешней средой. Таким образом, картина перелома основания черепа складывается из клинических проявлений сопутствующей травмы мозга (ушиба той или иной степени тяжести) и симптомов, патогномоничных для нарушения целости передней, средней или задней черепной ямки.

При *переломе передней черепной ямки* возникают кровоизлияния в параорбитальную клетчатку (симптом «очков») и истечение ликвора с примесью крови из носовых ходов. Следует оговориться, что при черепно-мозговых травмах возможны множественные ушибы мягких тканей головы с образованием большого числа разной величины и локализации кровоподтеков и кровотечений из носа, слуховых проходов и т.д.

Необходимо уметь *дифференцировать* кровоподтеки и кровотечения в результате прямого механизма травмы от симптома «очков» и ликвореи. Травматические «очки» проявляются через 12—24 ч и более с момента повреждения, чаще симметричные. Окраска кровоподтека гомогенная, не выходит за пределы глазницы. Пальпация безболезненная. Отсутствуют признаки механического воздействия — раны, ссадины, травмы глаза. Перелом основания черепа может сопровождаться экзофтальмом (кровоизлиянием в ретробульбарную клетчатку) и подкожной эмфиземой при повреждении воздухоносных

костных полостей. При прямой травме кровоподтеки появляются непосредственно после удара. Они не симметричны и зачастую выходят за пределы глазницы, болезненны при пальпации. Имеются признаки непосредственного механического воздействия: ссадины кожи, раны, кровоизлияния в склеру, кровоподтеки неоднородной окраски и т.д.

Выявление ликвореи. Кровь с примесью спинномозговой жидкости на белой хлопчатобумажной ткани дает пятно в виде двух колец разной окраски. В центре окраска более интенсивная за счет форменных элементов крови, а по периферии имеет сукровичный цвет, образованный избытком жидкой части.

При *переломе средней черепной ямки* характерными признаками следует считать кровоподтек в заднюю стенку глотки и ликворею из слуховых проходов.

Перелом задней черепной ямки сопровождается тяжелыми бульбарными расстройствами (повреждение ствола мозга) и кровоподтеками в подкожную клетчатку области сосцевидного отростка. Отметим, что все кровоподтеки при переломе основания черепа появляются, как и симптом «очков», не ранее 12—24 ч с момента травмы. Ведущую роль в диагностике переломов основания черепа играют клинические признаки, поскольку на первичных рентгенограммах в стандартных укладках повреждение костей удается обнаружить лишь у 8-9% пострадавших. Связано это со сложностью анатомического строения костей, образующих дно черепной коробки, и не менее сложным ходом линии излома, избирающей отверстия и наиболее слабые места основания черепа.

Перелом свода черепа. Результат прямого механизма травмы. Возможен и непрямой механизм: при сдавлении черепной коробки, имеющей шаровидную форму, перелом происходит в точке пересечения силовых линий с запредельной нагрузкой, а не в зоне давления. Переломы свода черепа делят на линейные (трещины), вдавленные (импрессионные и депрессионные) и оскольчатые.

Клиническая диагностика *закрытых переломов свода черепа*, составляющих около 2/3 всех его переломов, чрезвычайно сложна. Поднадкостничные и подапоневротические гематомы, резкая болезненность затрудняют пальпацию, которая и без того должна быть крайне щадящей во избежание смещения оскольчатого перелома и травмы подлежащих образований. На мысль о возможном переломе могут навести сведения анамнеза о тяжести механической травмы и симптом осевой нагрузки — сжатие головы в сагиттальной и фронтальной плоскостях. При этом боль иррадиирует в место перелома. Для уточнения диагноза необходимо провести краниографию в стандартных укладках, но и при этом, по данным судебно-медицинских вскрытий, около 20% переломов остаются нераспознанными. Наибольшую сложность в диагностике представляют линейные переломы, которые нередко принимают за сосудистый рисунок. Последний отличается от линейного перелома тем, что имеет древовидную форму с более широким основанием и тонкой вершиной. Кроме того, от ствола отходят извитые ветви, которые, в свою очередь, имеют такие же ответвления, но более тонкие.

11. Лечение больных с черепно- мозговой травмой.

Лечение может быть консервативным либо оперативным.

Бескровные методы лечения применяют значительно чаще, хирургические же вмешательства выполняют по строгим показаниям.

Консервативно лечат больных с сотрясением головного мозга, ушибом головного мозга, закрытыми переломами свода черепа, переломами основания черепа, субарахноидальными кровоизлияниями.

Всем больным, независимо от вида повреждения, назначают следующее.

— *Строгий постельный режим.* Продолжительность его зависит от тяжести травмы.

Для определения возможности прекращения строгого постельного режима оценивают

симптом Манна—Гуревича. Если он отрицателен — больному можно садиться в постели, а после адаптации вставать и под контролем персонала ходить.

- *Холод к голове.* Применяют пузыри со льдом, обернутые полотенцем во избежание отморожений. Экспозиция гипотермии головы зависит от тяжести травмы. При легких травмах (сотрясение головного мозга и ушиб мозга I степени) его воздействие ограничивают 2—3 ч, при тяжелых — экспозиция продолжается 7-8 ч и более, до 1-2 сут. Но следует помнить, что при длительном применении холода через каждые 2—3 ч делают перерыв на 1 ч. Цель применения холода: нормализация сосудистых расстройств, снижение продукции ликвора, профилактика отека мозга, уменьшение потребности тканей мозга в кислороде, уменьшение головной боли.

— *Седативные средства* — натрия бромид, бромкамфора, мяты перечной листьев масло + фенобарбитал + этилбромизова- лерианат (Корвалол) *и транквилизаторы* — хлордиазепоксид (Элениум), диазепам (Седуксен), оксазепам (Тазепам).

— *Снотворные средства* — фенобарбитал, барбамил, этаминал- натрий.

-*Антигистаминные препараты* — дифенгидрамин (Димедрол), хифенадин (Фенкарол), мебгидролин (Диазолин).

Строгий постельный режим, назначение транквилизаторов, седативных и снотворных средств — комплекс мер, направленных на создание покоя поврежденному органу, то есть головному мозгу. Лекарственные препараты ослабляют внешние раздражители, продлевают физиологический сон, что благотворно влияет на функции ЦНС.

В результате сосудистых расстройств и гипоксии головного мозга, разрушения и рассасывания внутричерепных кровоизлияний, распада разрушенного мозгового вещества образуется масса гистаминоподобных веществ (серотонина и др.), поэтому обязательно и назначение антигистаминных препаратов.

Дальнейший выбор лечебных назначений зависит от высоты ликворного давления больного.

При повышенном ликворном давлении *(гипертензионном синдроме)* лечение должно быть следующим: положение в постели по Фовлеру — с приподнятым головным концом, диета № 7 — с ограничением соли и жидкости. С целью уменьшения отека мозга применяют дегидратацию.

Внутривенно вводят концентрированные гипертонические растворы, чтобы повысить осмотическое давление в сосудистом русле и вызвать отток жидкости из межтканевых пространств головного мозга. Для осмотерапии используют 40% раствор декстрозы, 10% раствор натрия хлорида, 25% раствор магния сульфата, 15% раствор маннитола из расчета 1-1,5 мл на 1 кг массы тела. Последние два препарата обладают выраженными диуретическими свойствами. Из мочегонных средств наиболее часто применяют для обезвоживания тканей фуросемид (Лазикс).

Непосредственно снижают ликворное давление разгрузочные люмбальные пункции, когда вслед за поясничным проколом медленно выпускают 8—12 мл спинномозговой жидкости.

При *гипотензионном синдроме* назначают: диету № 15, положение в постели по Тренделенбургу — с поднятым ножным концом. Внутривенно вводят растворы с низкой концентрацией солей (изотонический раствор натрия хлорида, Рингера—Локка раствор, 5% раствор декстрозы). Хороший лечебный эффект оказывают вагосимпатические прокаиновые блокады.

В ряде случаев возникает необходимость назначения некоторых групп препаратов и лекарственных средств. Так, при открытых повреждениях применяют антисептические средства, антибиотики и сульфаниламиды, при нарушении витальных функций — препараты неотложной помощи.

Оперативное лечение больных с острой черепно-мозговой травмой неизбежно при открытых повреждениях и при наличии признаков сдавления головного мозга. При открытых повреждениях выполняют ПХО. Рану закрывают стерильным материалом.

Сдавление головного мозга независимо от причин, его вызвавших, необходимо устранить сразу же после постановки диагноза.

При *вдавленных закрытых переломах свода черепа* накладывают фрезерное отверстие, через которое элеватором пытаются поднять вдавленный фрагмент. Если отломки удалось поднять, что бывает очень редко, и они не смещаются, то операцию можно этим закончить, предварительно убедившись в отсутствии показаний к расширенной операции. Если же отломки поднять не удается, то производят резекцию вдавленного участка кости со стороны трепанационного отверстия. Дальнейший ход вмешательства такой же, как и при ПХО, но без иссечения твердой мозговой оболочки.

При сдавлении головного мозга гематомами можно выполнить резекционную или костно-пластическую операцию. Первый вариант операции: в проекции предполагаемой гематомы накладывают поисковое фрезерное отверстие; при обнаружении гематомы отверстие расширяют постепенной резекцией кости до нужных размеров (6х6, 7х7 см); через созданное «окно» выполняют вмешательство на мозге и оболочках; операцию заканчивают ушиванием мягких тканей, оставляя обширный дефект костей черепа. Такая операция создает хорошую декомпрессию головного мозга, особенно когда сдавление мозга сочетается с тяжелым его ушибом. Но резекционная трепанация имеет и отрицательные стороны. После нее необходимо еще одно вмешательство по закрытию дефекта черепа синтетическим материалом (стеракрил) или аутокостью, взятой из ребра. Если этого не сделать, разовьется посттрепанационный синдром. Перепады внутричерепного давления, вызванные физическим напряжением (натуживанием, кашлем, чиханьем и т. д.), приводят к частым перемещениям мозгового вещества в «окно» дефекта черепа. Травматизация мозга о края трепанационного отверстия вызывает развитие фиброзного процесса в этой зоне. Формируются спайки между мозгом и оболочками, костями и покровами черепа, которые вызывают локальные и головные боли, а в дальнейшем — эпилептические припадки.

12.Опухоли языка, полости рта, гортани, щитовидной железы.

Опухоли языка и полости рта занимают первое место в структуре заболеваемости злокачественными новообразованиями головы и шеи.

Рак нижней губы относится к опухолям наружной локализации, а потому большая часть опухолей диагностируется в I—II стадиях заболевания, чем объясняется и высокий уровень пятилетней выживаемости.

Диагностика данного заболевания не должна вызывать сложностей, так как эта локализация относится к опухолям наружной локализации (должна входить обязательно в состав наружного онкоосмотра).

Огромное значение в эффективности лечения рака полости рта, языка и нижней губы имеют уменьшение воздействия факторов риска и своевременное выявление предопухолевых заболеваний.

При терапии рака полости рта и языка применяется весь спектр противоопухолевых методов лечения в зависимости от стадии заболевания. Однако почти полного излечения можно достичь лишь на ранних стадиях заболевания, в связи с чем именно раннее выявление этих опухолей имеет большое значение.

Рак гортани — довольно распространенное онкологическое заболевание. Является

патологией среднего возраста, преимущественно встречается у мужчин.

Ввиду того что заболеваемость напрямую зависит от вредных привычек (табакокурение, злоупотребление алкоголем), борьба с ними может значительно снизить риск развития рака гортани.

Эффективность лечения и выживаемость во многом зависят от своевременной диагностики данного заболевания.

К сожалению, сохраняется большой процент местно-распространенных и запущенных форм рака гортани, требующих большого объема оперативного пособия, приводящих к инвалидизации больного.

Онкологическая настороженность и грамотность медицинского персонала первого звена позволяют вовремя заподозрить онкологический процесс и направить пациента для дальнейшей диагностики и верификации диагноза в специализированное медицинское учреждение здравоохранения.

Современные возможности хирургических методов лечения (применение эндоскопических методов и органосохранных операций), а также применение современных методов лучевой терапии (конформное облучение, МКГ-облучение), позволяющих облучить мишень, максимально щадя окружающие ткани, дают возможность значительно улучшить качество жизни пациентов и снизить инвалидизацию данной группы больных.

Рак щитовидной железы является одним из наиболее часто встречающихся злокачественных новообразований эндокринных органов. Преобладают высокодифференцированные формы рака: папиллярная и фолликулярная. На ранних стадиях развития рак щитовидной железы клинически себя проявляет в виде узлового образования, ничем не отличающегося от доброкачественного узла. Наличие любого узлового образования в щитовидной железе должно быть расценено с точки зрения онкологической настороженности, поэтому необходимо проводить дифференциальный диагноз между злокачественным и доброкачественным процессами, что в случае узлов небольших размеров бывает весьма затруднительно.

Диагностика рака щитовидной железы складывается из исследования первичного процесса в щитовидной железе, зон регионарного и отдаленного метастазирования. Ведущим методом диагностики является ультразвуковое исследование щитовидной железы и регионарных лимфатических узлов с цитологической верификацией процесса с помощью пункционно-аспирационной биопсии.

Хирургический метод является основным способом лечения первичной опухоли и регионарных лимфатических узлов. Чаще выполняется полное удаление щитовидной железы (тиреоидэктомия) с центральной лимфодиссекцией. При определенных показаниях хирургический метод лечения дополняется радиойодтерапией, химиотерапией. Все больные после операции должны получать супрессивную гормонотерапию (заместительная).

Больные раком щитовидной железы после лечения нуждаются в пожизненном диспансерном наблюдении у онколога и эндокринолога для ранней диагностики рецидивов и метастазирования.